

## प्रभावित अकल दाढ़ से निपटने हेतु रणनीतियाँ

### संभावित खतरा

अकल दाढ़ें जिन्हें तृतीय दाढ़ों के रूप में भी जाना जाता है, आपके ऊपरी और निचले जबड़े के सबसे पिछले भाग में स्थित होती हैं। आमतौर पर ये तब उगती हैं जब आप 17 से 25 वर्ष के होते हैं।

फिर भी, किसी आधुनिक व्यक्ति के जबड़े की हड्डी की लंबाई अकल दाढ़ के भली-भाँति पनपने के लिए बहुत छोटी होती है। ऐसी स्थिति में, अकल दाढ़ बाधित हो सकती है या फिर आंशिक रूप से बाहर आ सकती है, और एक प्रभावित अकल दाढ़ बन जाती है।

अकल दाढ़ एक कोण पर प्रभावित



तृतीय दाढ़  
(अकल दाढ़)

अकल दाढ़ क्षैतिज रूप से प्रभावित



तृतीय दाढ़  
(अकल दाढ़)

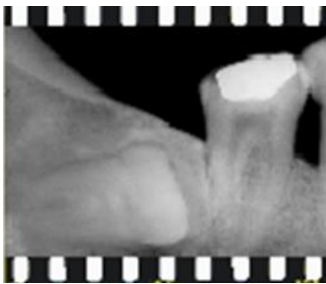अधिकतर एक कोण पर या क्षैतिज रूप से प्रभाव की दिशा भिन्न हो सकती है। जबड़े की हड्डी के भीतर प्रभाव की गहराई भी भिन्न हो सकती है। जैसे-जैसे अकल दाढ़ चुपचाप विकसित होती है, यह किसी पूर्व चेतावनी के बिना मुँह की अनेक समस्याओं को प्रारंभ कर सकती है।

### उपचार के मार्ग

**स्थिति 1: अकल दाढ़ पूर्णतः अन्तःस्थापित होना**

दाढ़ पूरी तरह जबड़े की हड्डी के भीतर अन्तःस्थापित होती है लेकिन कोई संकेत या लक्षण उत्पन्न नहीं करती।

बिना लक्षण वाली प्रभावित अकल दाढ़



उपचार: परिवर्तन के किसी भी संकेत पर निगरानी रखें। आमतौर पर निकालना ज़रूरी नहीं होता है।

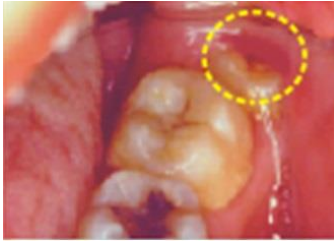## स्थिति 2: ज्ञान-दांत का आंशिक रूप से उगना

इससे निम्न में से कोई एक या दो दन्त समस्याएं उत्पन्न हो सकती हैं:

### समस्या 1: आवर्ती पेरिकोरोनीटिस

खाद्य अपशिष्ट और दाँतों की मैल के बैक्टीरिया आसानी से अक्ल दाढ़ के शीर्ष और ऊपरी मसूढ़ों के बीच के स्थान में फंस जाते हैं, नतीजतन मसूढ़ों के ऊतकों (पेरिकोरोनीटिस) में संक्रमण होता है। इसके अलावा, संक्रमित और सूजे हुए ऊपरी मसूढ़े आमतौर पर अपने सामने वाले दाँतों द्वारा कुतरे जाते हैं, जिससे संक्रमण का ठीक होना मुश्किल हो जाता है। पेरिकोरोनीटिस अक्सर निचले जबड़ों की अक्ल-दाढ़ों में होता है।

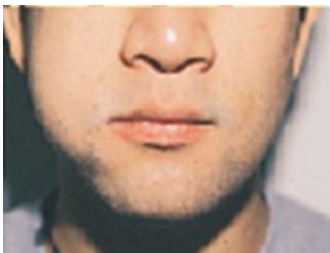
पेरिकोरोनीटिस



### सामान्य लक्षण:

- ◆ लाल, सूजे और नाजुक मसूढ़े, पस का निकलना
- ◆ मुँह खोलने में परेशानी, सांस में बदबू

पेरिकोरोनीटिस के साथ चेहरे की सूजन होना



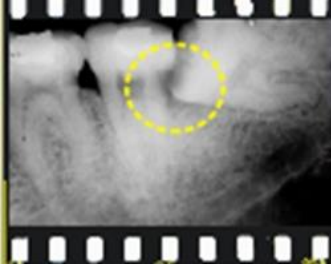
### गंभीर लक्षण:

- ◆ दुखते और सूजे हुए लिम्फ नोड्स, बुखार, चेहरे की सूजन

### समस्या 2: दाँतों का सड़ना

अक्ल दाढ़ और सामने वाले दाँत के बीच प्रभावित दाँत की सतह के अम्लीय हमले के फलस्वरूप उस जगह दाँत सड़ जाता है

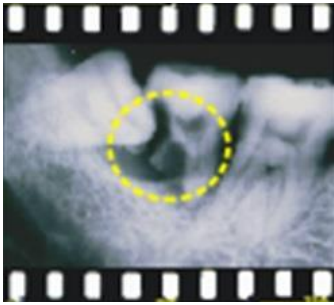
प्रभावित अक्ल दाढ़ और इसके निकटवर्ती दांत सड़ जाते हैं



### समस्या 3: शांतिपूर्ण विनाश

- ◆ अक्ल दाढ़ के संघट्टन दबाव से निकटवर्ती दांत की जड़ पुनर्शोषित हो सकती है।
- ◆ अक्ल दाढ़ का कूप सिस्ट या ट्यूमर में विकसित हो सकता है।

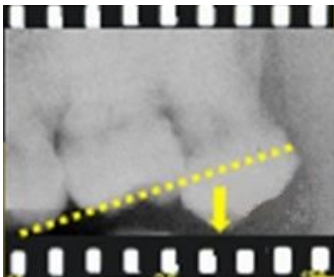
द्वितीय दाढ़ की जड़ का पुनर्शोषण



अन्य विचारणीय कारक

- ◆ अक्ल दाढ़ को निकालना ओर्थोडॉंटिक कारणों से या उन लोगों के लिए उपयुक्त है जिन्हें सिर या गर्दन की रेडियोथेरापी की आवश्यकता हो।
- ◆ यदि विपरीत निचली अक्ल दाढ़ को निकाला जाना है तो अत्यधिक उगने से होने वाली समस्याओं से बचने के लिए ऊपरी अक्ल दाढ़ को निकाल लिया जाना चाहिए।

ऊपरी ज्ञान-दांत का अत्यधिक उगना



तृतीय दाढ़(अक्ल दाढ़)

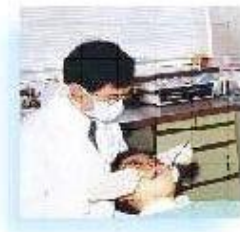उपचार: आंशिक रूप से उगी हुई अक्ल दाढ़ को निकाल लें और निश्चिन्त हो जाएँ।

### उपचार सम्बंधित बाधाओं को तोड़ें!

- ◆ खर्चीला--- जितना जल्द आप इसका उपचार करवायेंगे, उतना आपका खर्च कम होगा। गंभीर समस्याएँ उत्पन्न होने से पहले तक टालते रहें, उपचार अधिक जटिल होगा, लम्बे समय तक चलेगा और खर्चीला भी होगा।
- ◆ अनेक परेशानियों वाला और दर्दभरा--- ये मनोवैज्ञानिक बाधाएँ हैं। जब तकलीफें उभरती हैं तो गंभीर दर्द वास्तव में तकलीफ़दायक होता है।
- ◆ बचाव--- इस तथ्य का सामना करें कि समस्या उत्पन्न करने वाली अक्ल दाढ़ अंततः तकलीफें उत्पन्न करेगी। उपचार पहले करवाना ही बेहतर है।

### मदद कहाँ से प्राप्त की जा सकती है?

जब भी आपके अपनी अक्ल दाढ़ से सम्बंधित कोई सवाल हों, तब आपको अपने दंत-चिकित्सक की सलाह लेनी चाहिए। वह मौखिक और एक्स-रे परीक्षण करके आपके दांतों की स्थितियों का सावधानीपूर्वक निदान करेगा। वह आपकी परिस्थितियों, उनका प्रबंधन और उपचार पद्धतियों का स्पष्ट विवरण देगा। यदि दांत निकलना आवश्यक हो, तो वह यह सुनिश्चित करेगा कि आप सम्बंधित जोखिमों और बाद में की जाने वाली आवश्यक देखभाल को पूरी तरह समझें।



अभी करें!

अपनी प्रभावित अक्ल दाढ़ के बारे में अपने दंत-चिकित्सक से परामर्श लें और अब किसी भी संभावित तकलीफ से बचें।